

October
17-18
NICE



Malaises à distance d'une implantation de stimulateur

Nicolas Maillot, Saint Joseph, Marseille

Disclosure

Speaker name:

Nicolas Maillot

I do not have any potential conflict of interest

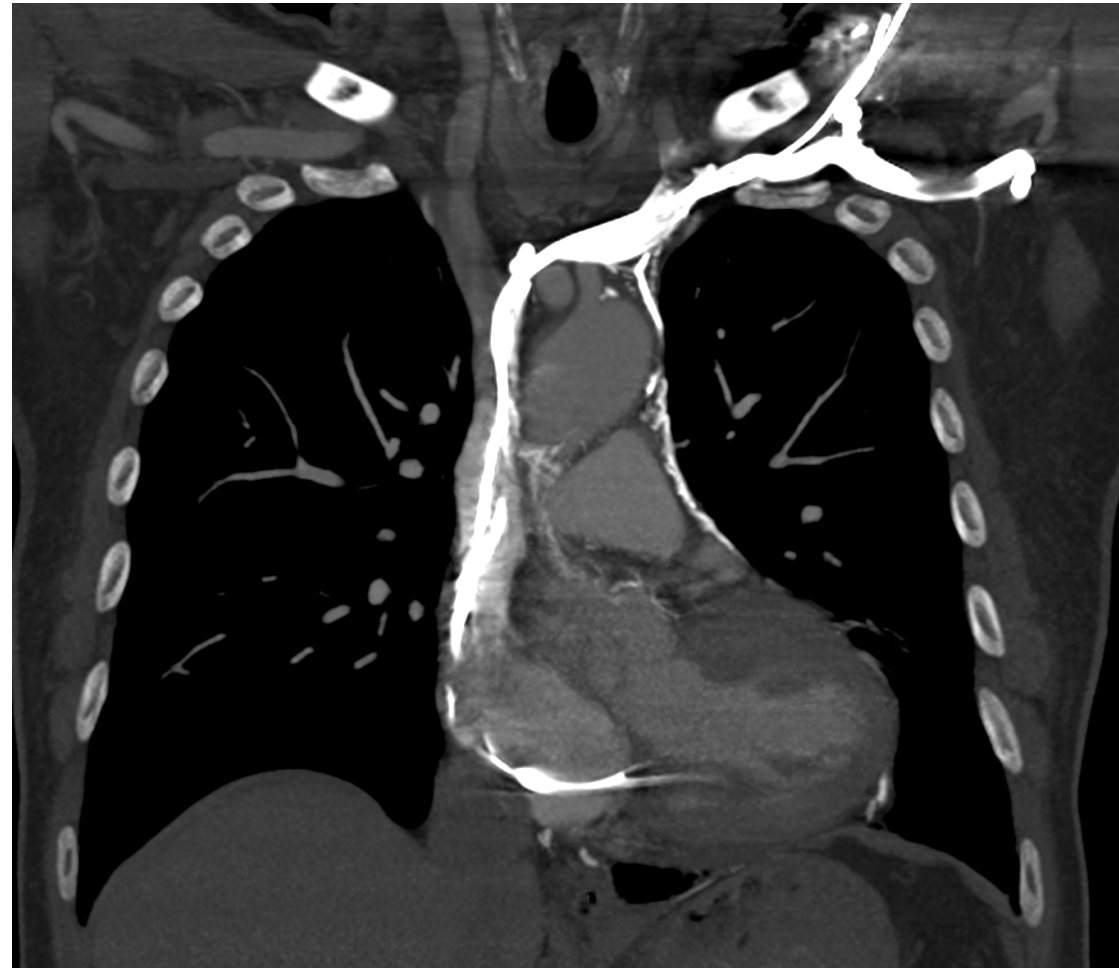
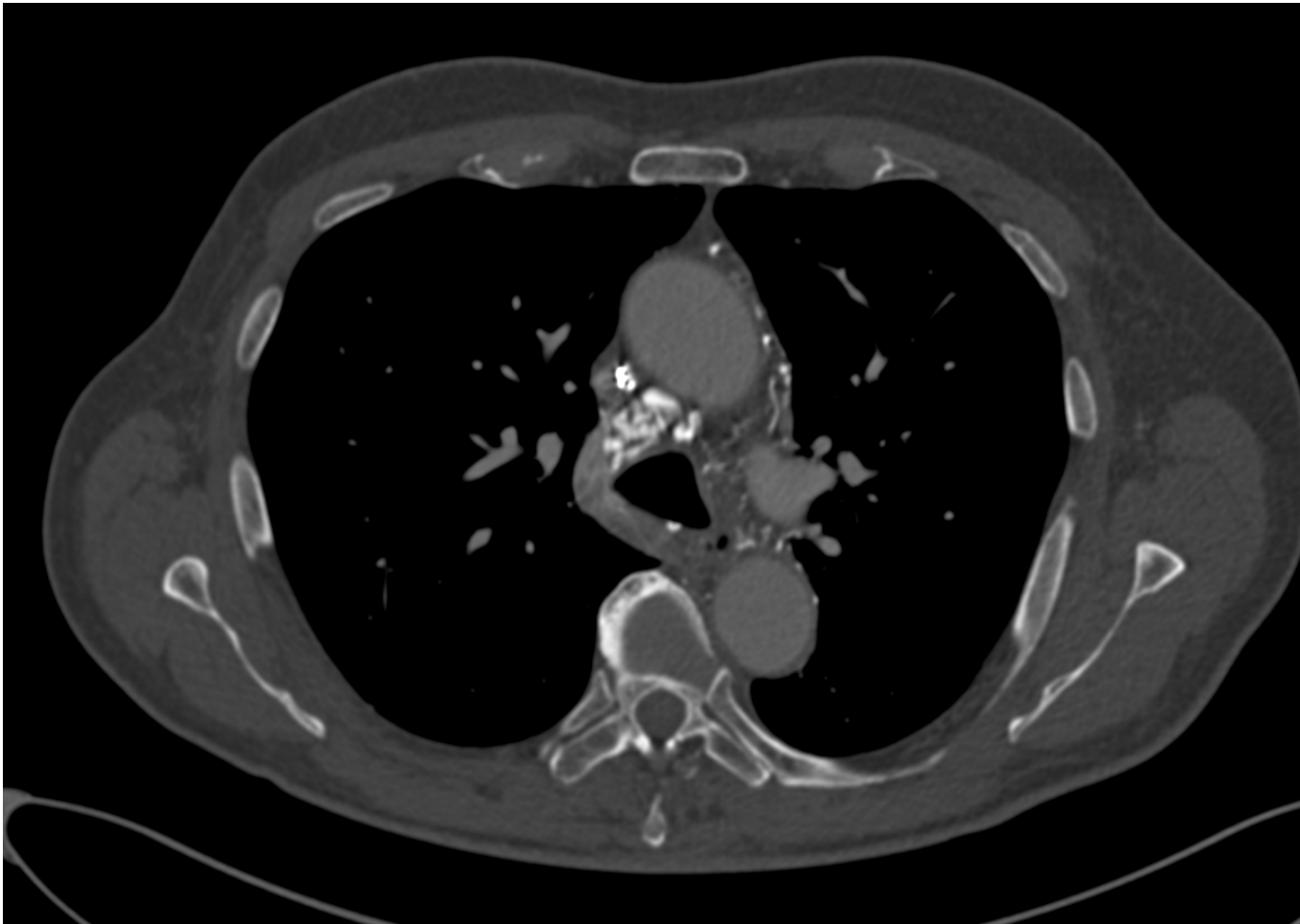
Patient de 76 ans

- FDRCV: HTA
- ATCD: FA paroxystique, cholécystectomie
- 2015 :
 - Syncope à l'emporte-pièce en faisant du vélo avec traumatisme grave
 - Documentation d'un BAV3 paroxystique aux urgences.
 - Implantation d'un stimulateur cardiaque double chambre (Kora DR)

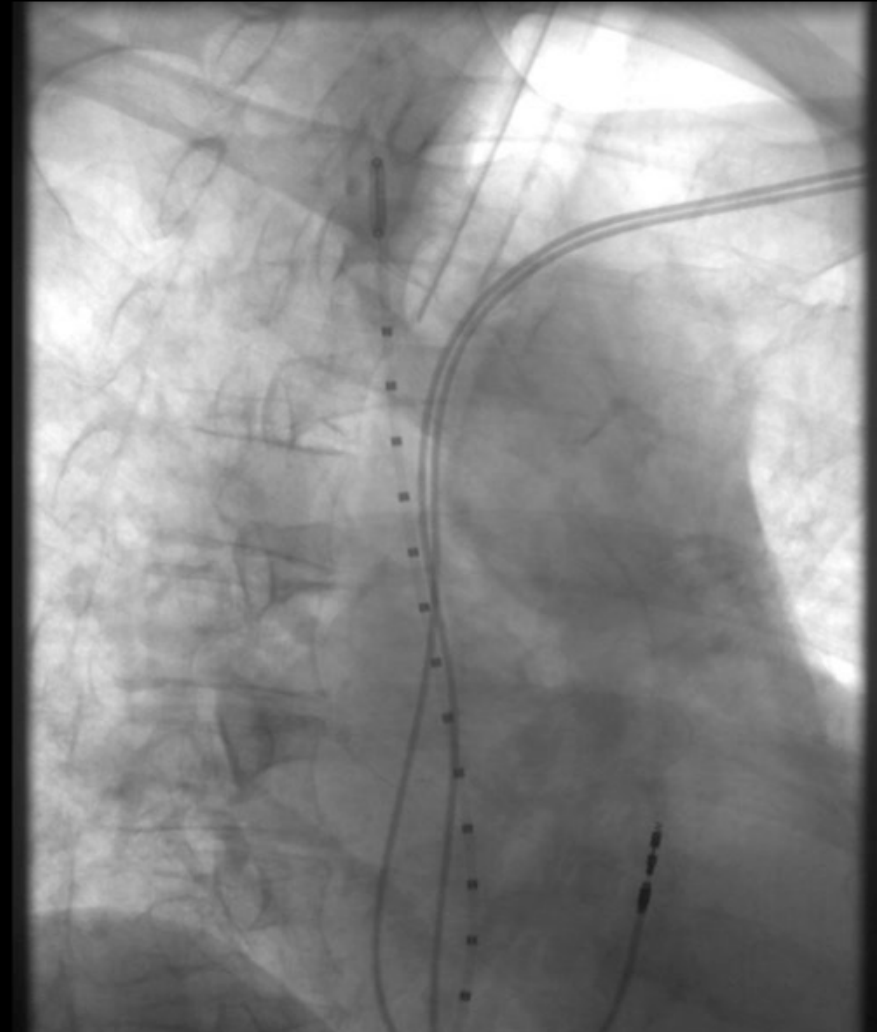
En 2019

- Consultation de suivi:
 - Malaises, flushs, œdèmes fluctuants des membres supérieurs et du chef
 - Rythme sinusal, BAV1, BBG
 - Interrogation du PM: non dépendant. Pas de BAV récent sur mémoires
- Syndrome cave supérieur

Scanner thoracique

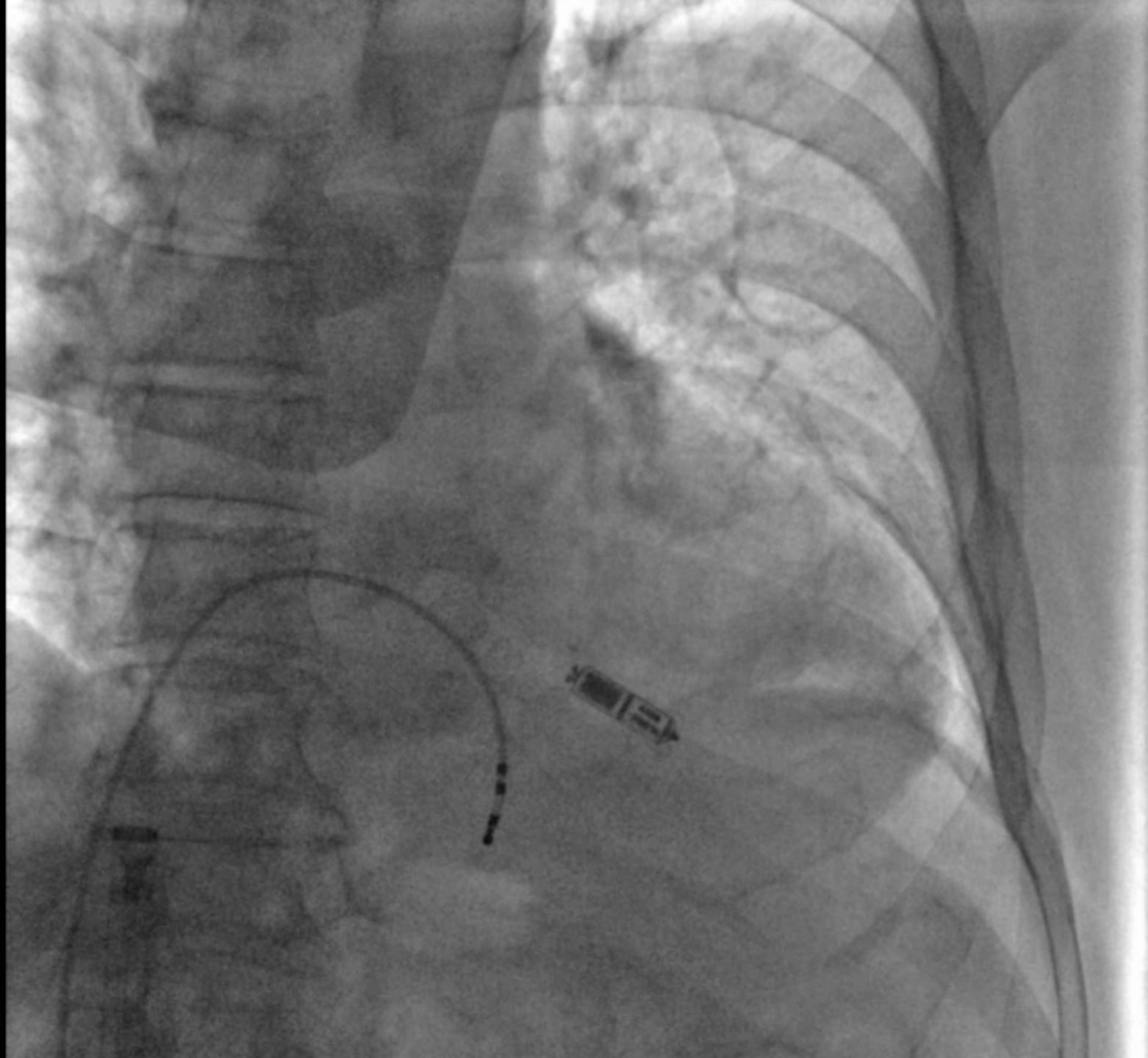


Angiographie



PEC

- Le 3/08: Extraction complète avec gaine mécanique active TightTrail
 - Pas de difficulté particulière notamment au niveau de la veine cave
- Le 5/08: disparition malaises et des flushs, persistance de discrets œdèmes des MS
- Le 6/08: implantation d'un stimulateur cardiaque sans sonde Micra

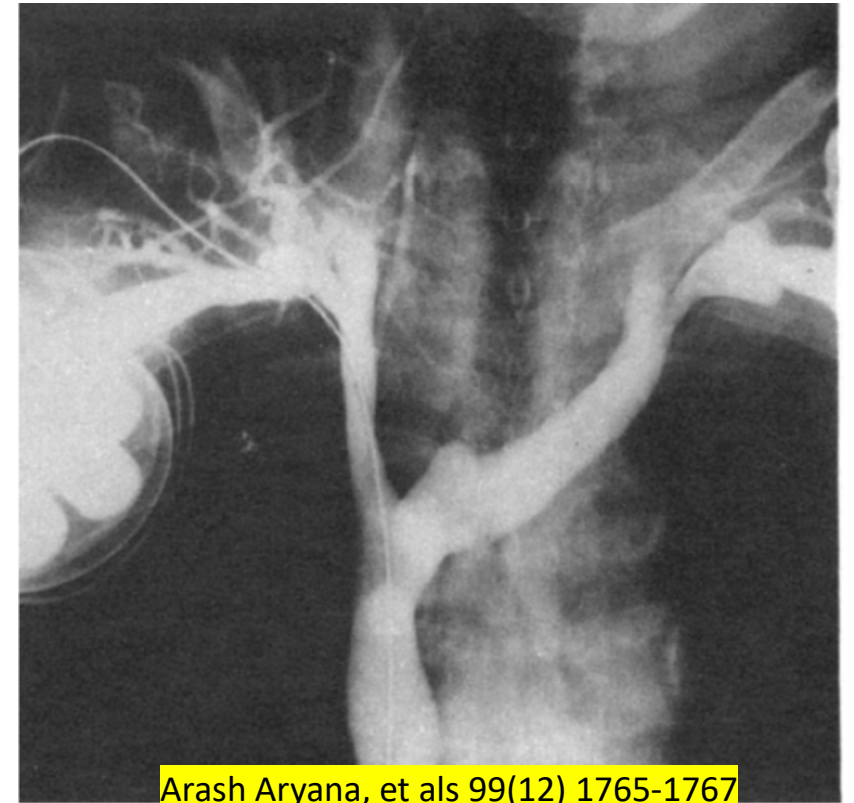


Quid de l'angioplastie

- Non réalisée chez ce patient
 - Amélioration rapide des symptômes
 - Surveillance clinique et radiologique programmée

Syndrome cave supérieur

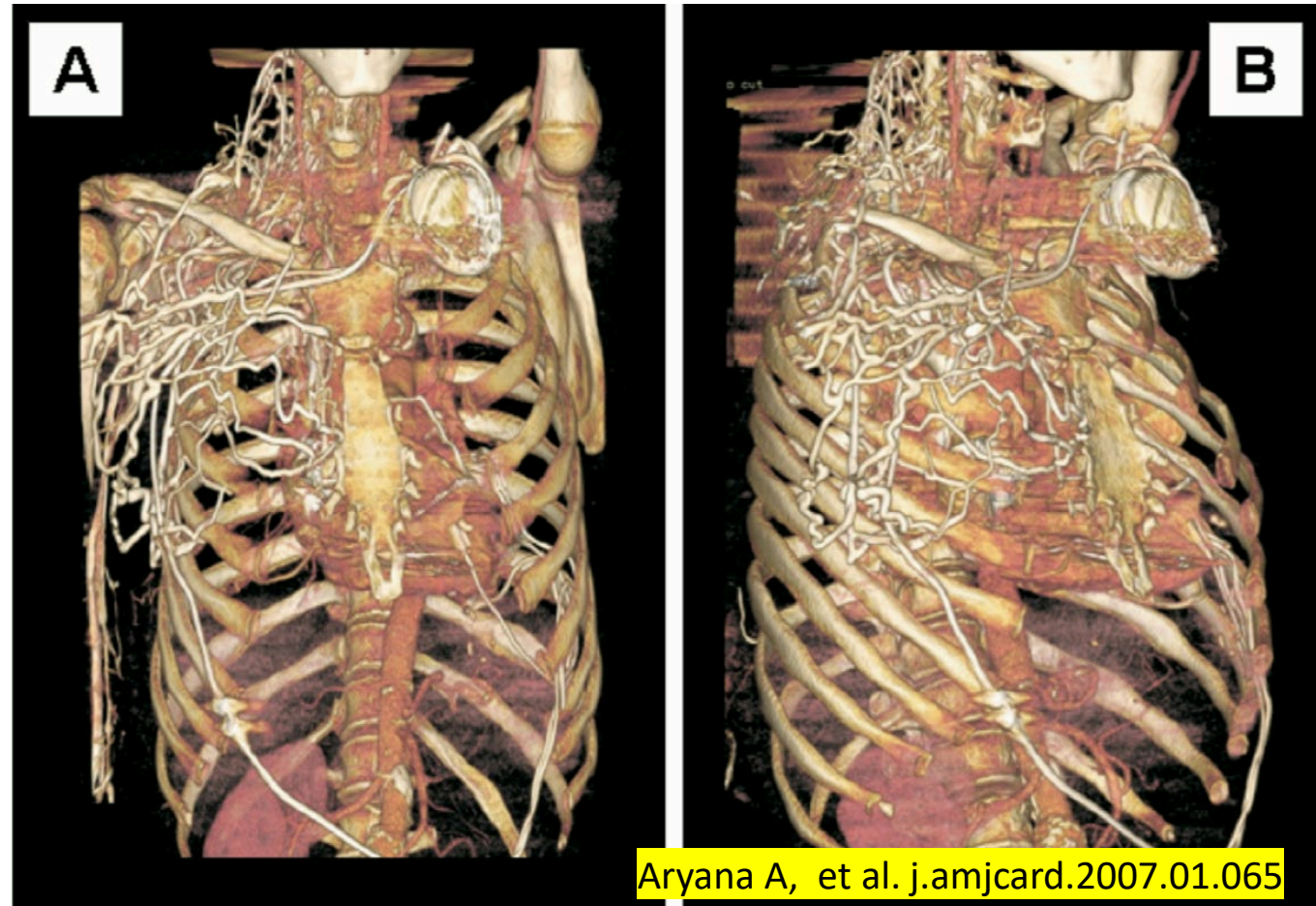
- Complication rare: 0,5%
- Délai très variable de survenue
 - 1 mois à 15 ans
- Sténoses fréquentes mais fréquemment asymptomatiques
 - Circulation collatérale
 - 12 à 30% des patients implantés
- Physiopathologie:
 - Lésion de l'endothélium vasculaire
 - Inflammation => fibrose
 - Infection de sonde



Arash Aryana, et als 99(12) 1765-1767

Diagnostic

- Doppler
 - Visualisation de la VCS
- Angiographie
- Scanner
 - Reconstruction 3D
- IRM

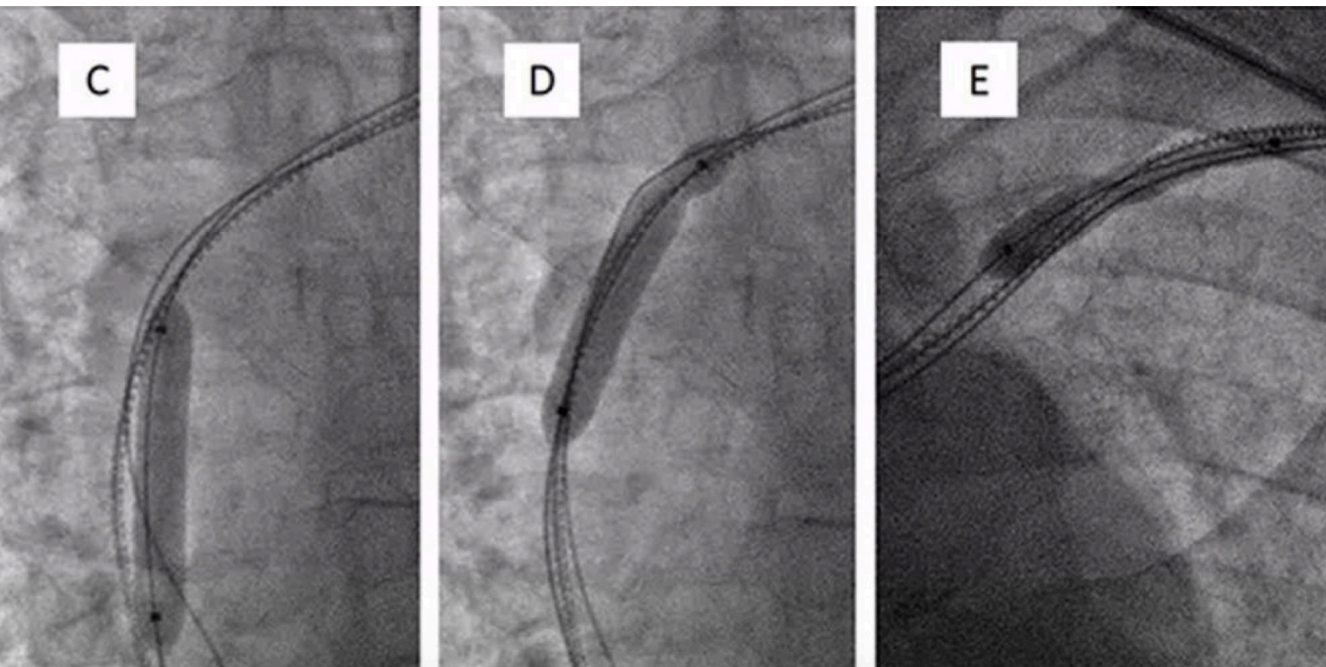


Prise en charge historique

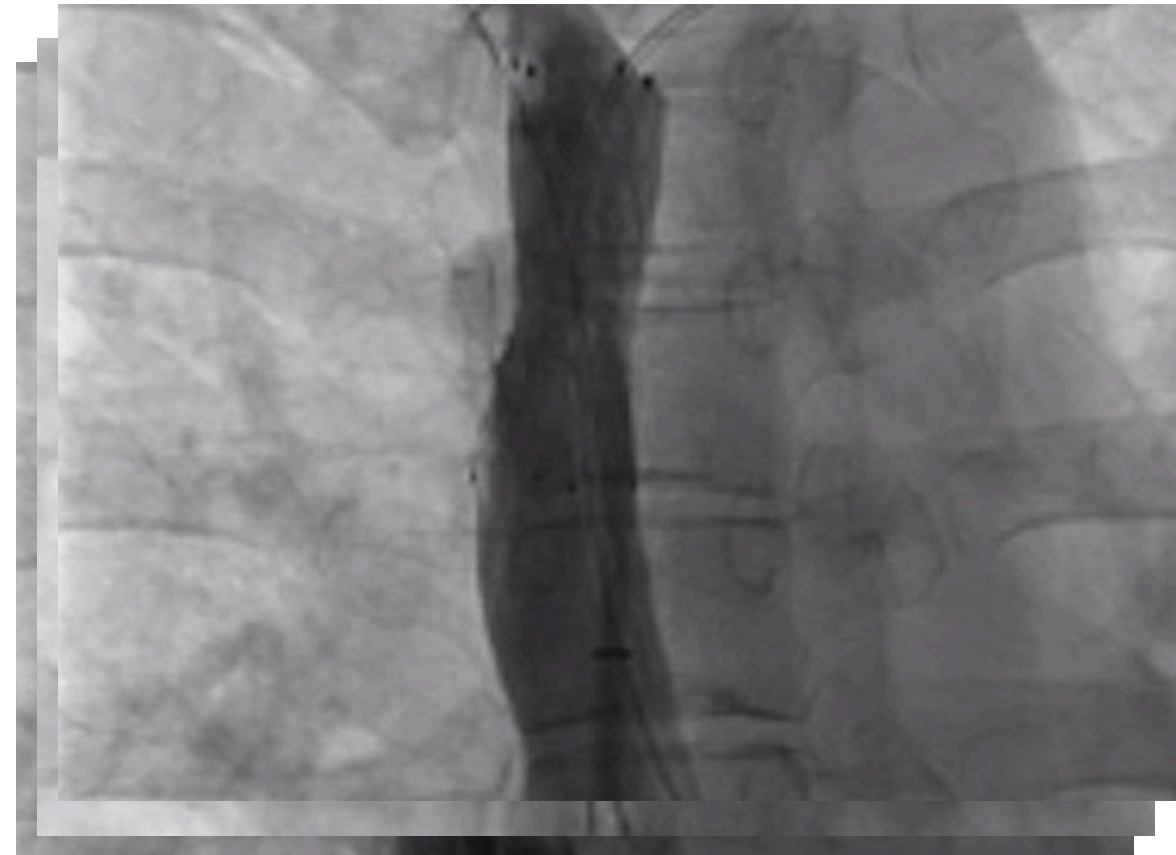
- Anticoagulation
 - Thrombolyse
 - Chirurgie
 - Reconstruction vasculaire
 - Pontage
 - Extraction des sondes
- => Efficacité limitée et chirurgie très invasive

Angioplastie

Dilatation au ballon seule

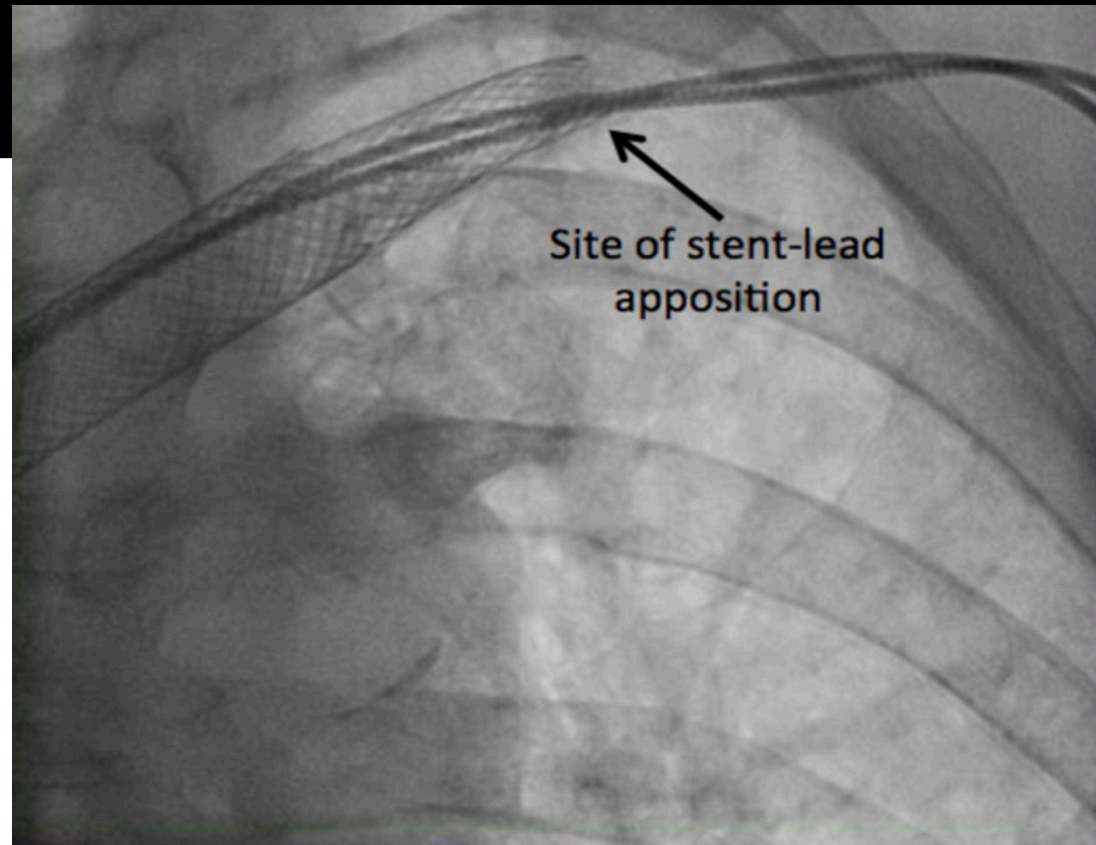
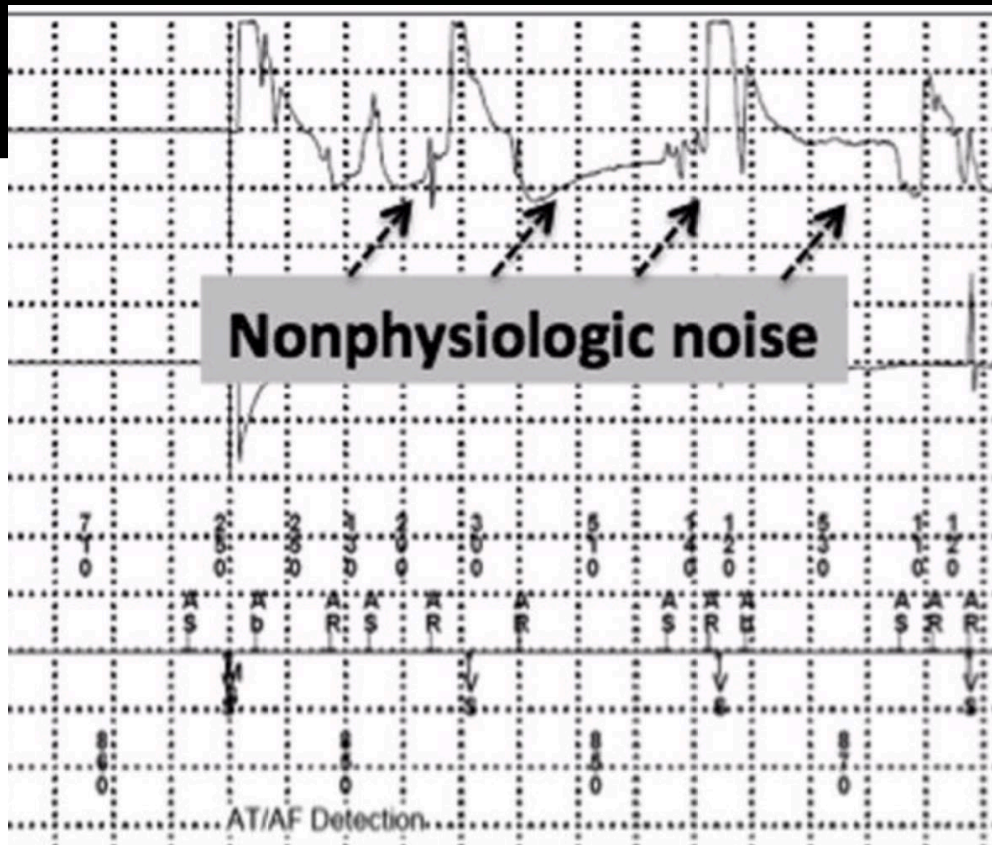


Stenting veineux



Extraction des sondes

- Technique simplifiée ces dernières années
- Peut être associée à une angioplastie
- Éviter si possible les réimplantations endovasculaires



Take home messages

- Complication rare
- Sténoses asymptomatiques fréquentes
- Extraction des sondes
- Angioplastie à distance?