



# CAS CLINIQUE

QUENTIN VOGLIMACCI-STEPHANOPOLI

RHYTHM

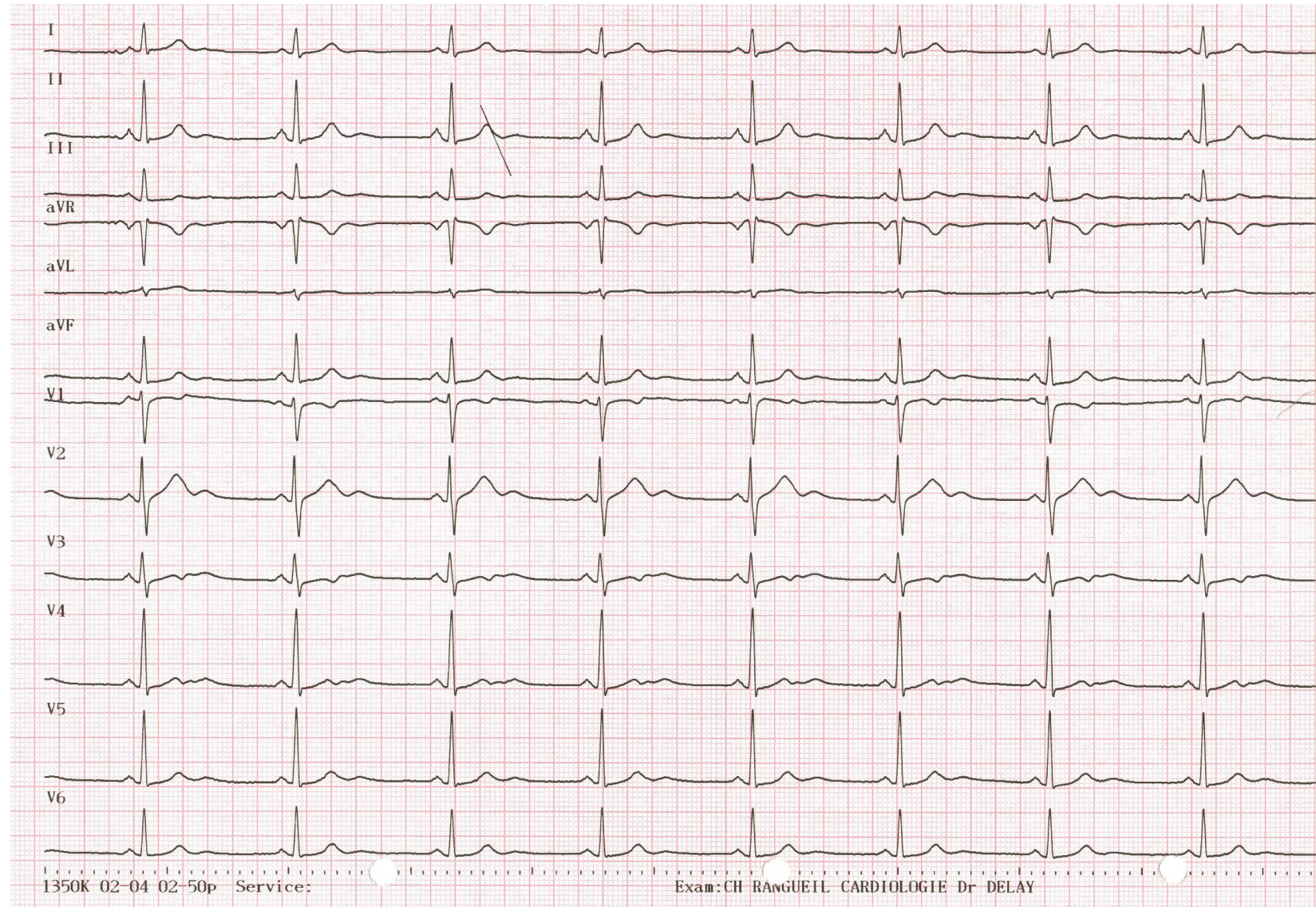
18/10/2019



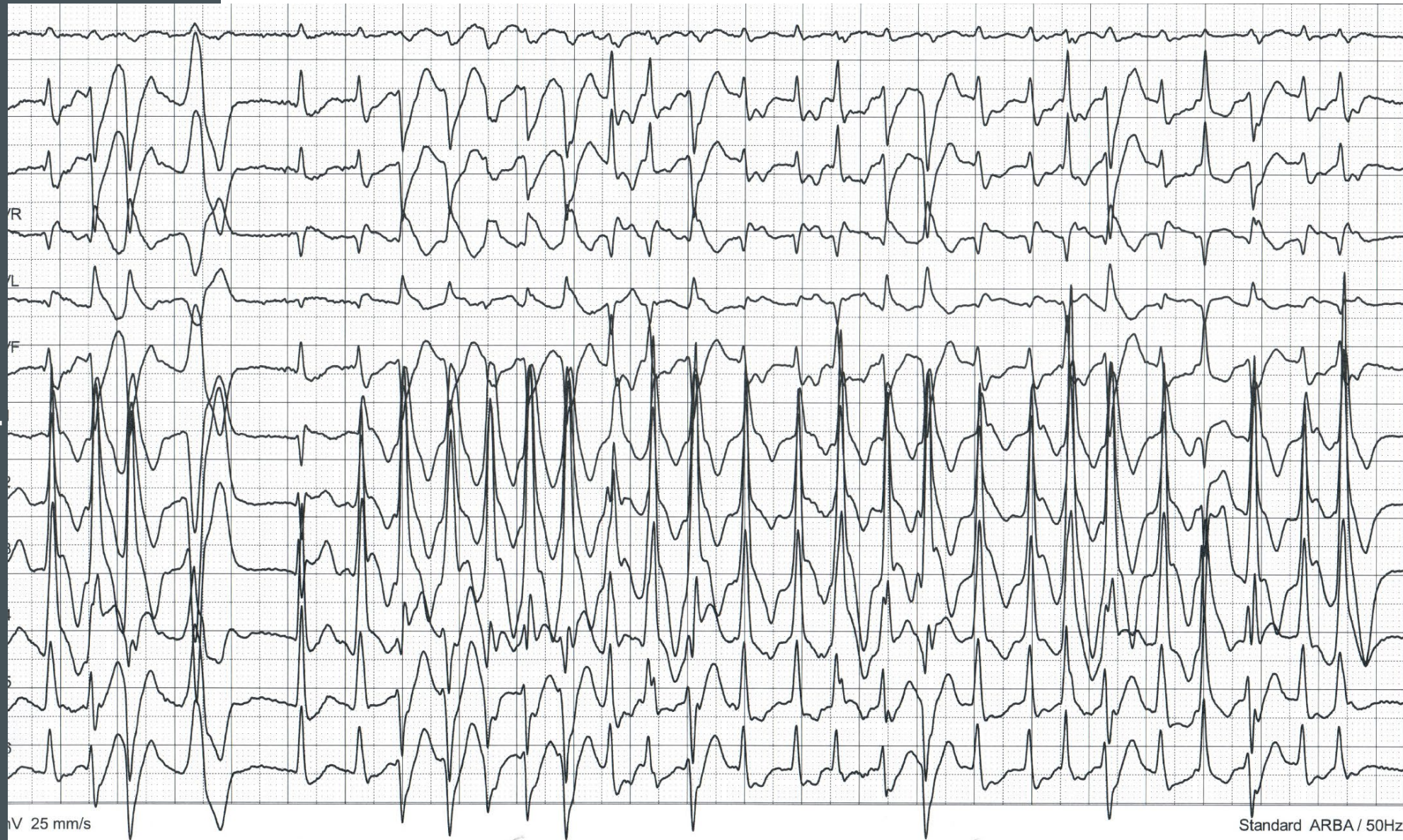# CAS CLINIQUE

- M. D. Edgar, 62 ans
- FDR CV : Tabac sevré depuis 15 ans
- ATCD : Maladie de Darier
  
- Pris en charge pour douleurs des membres supérieurs à l'effort depuis quelques semaines

# ECG DE REPOS



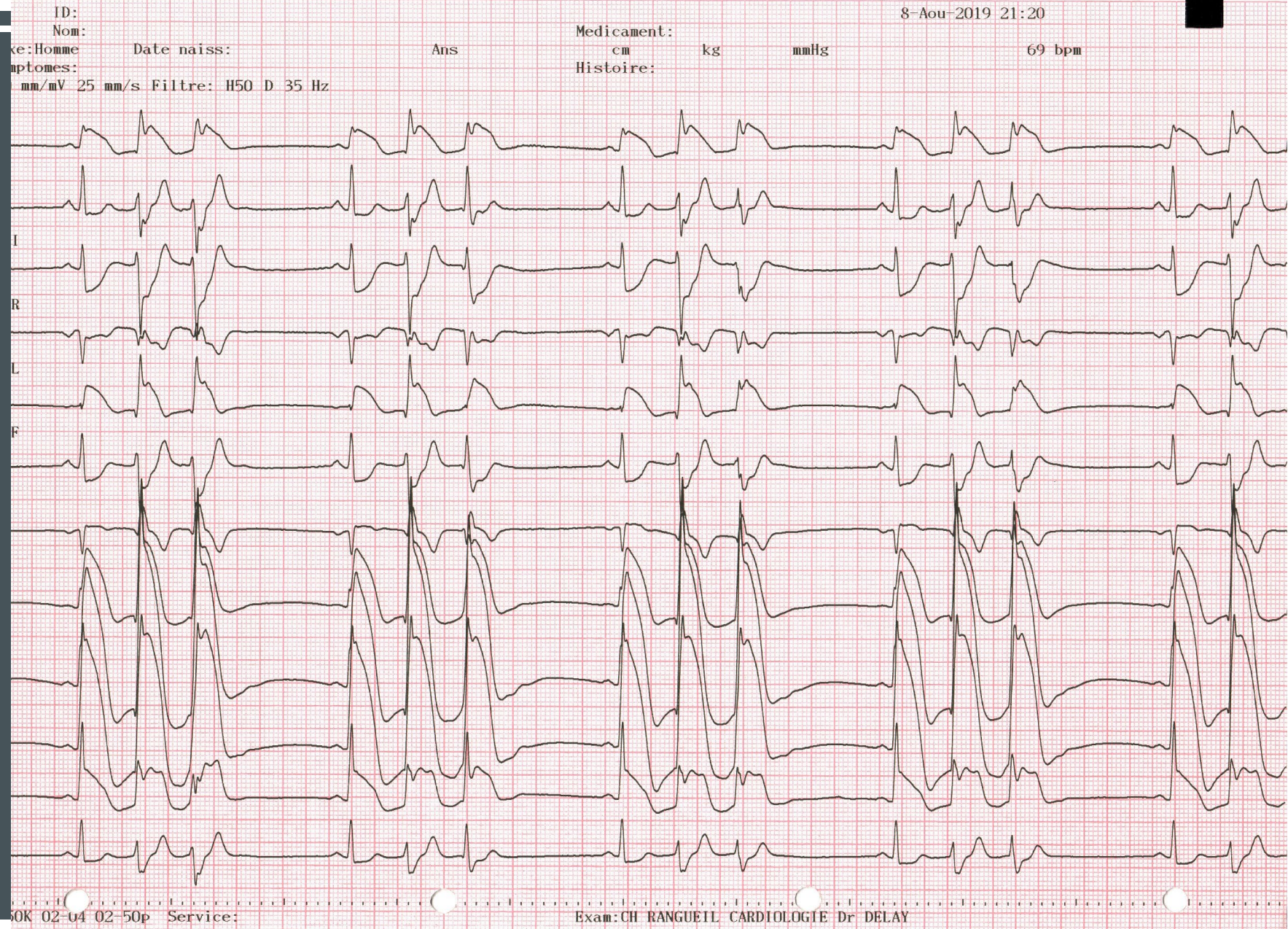
# EPREUVE D'EFFORT



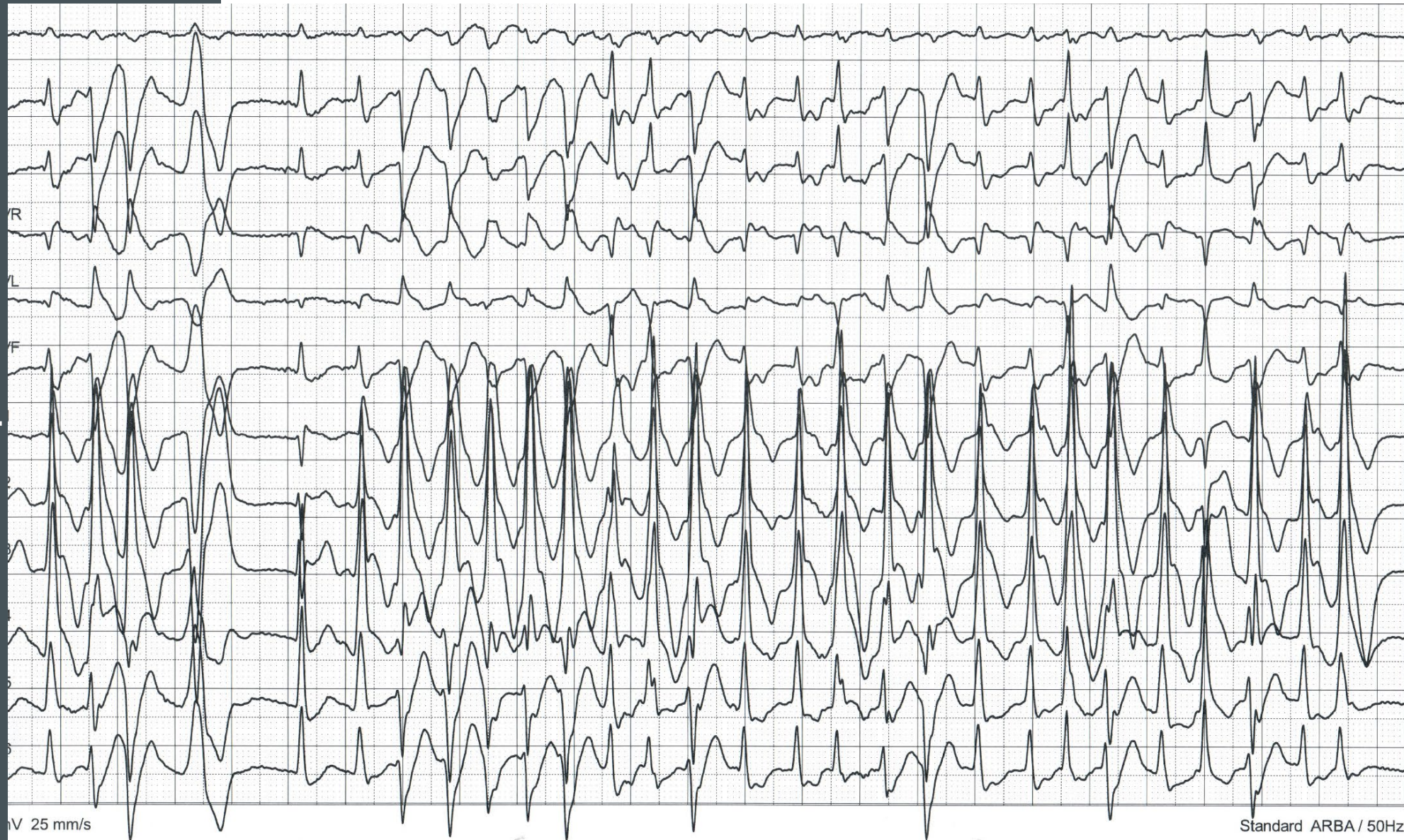# TRANSFERT CHU TOULOUSE

- Bilan complémentaire :
  - ETT normale : FEVG 60%, VG non dilaté, VD normal, pas de valvulopathie
  - Coronarographie normale
  - IRM myocardique normale

# DOULEUR THORACIQUE NOCTURNE



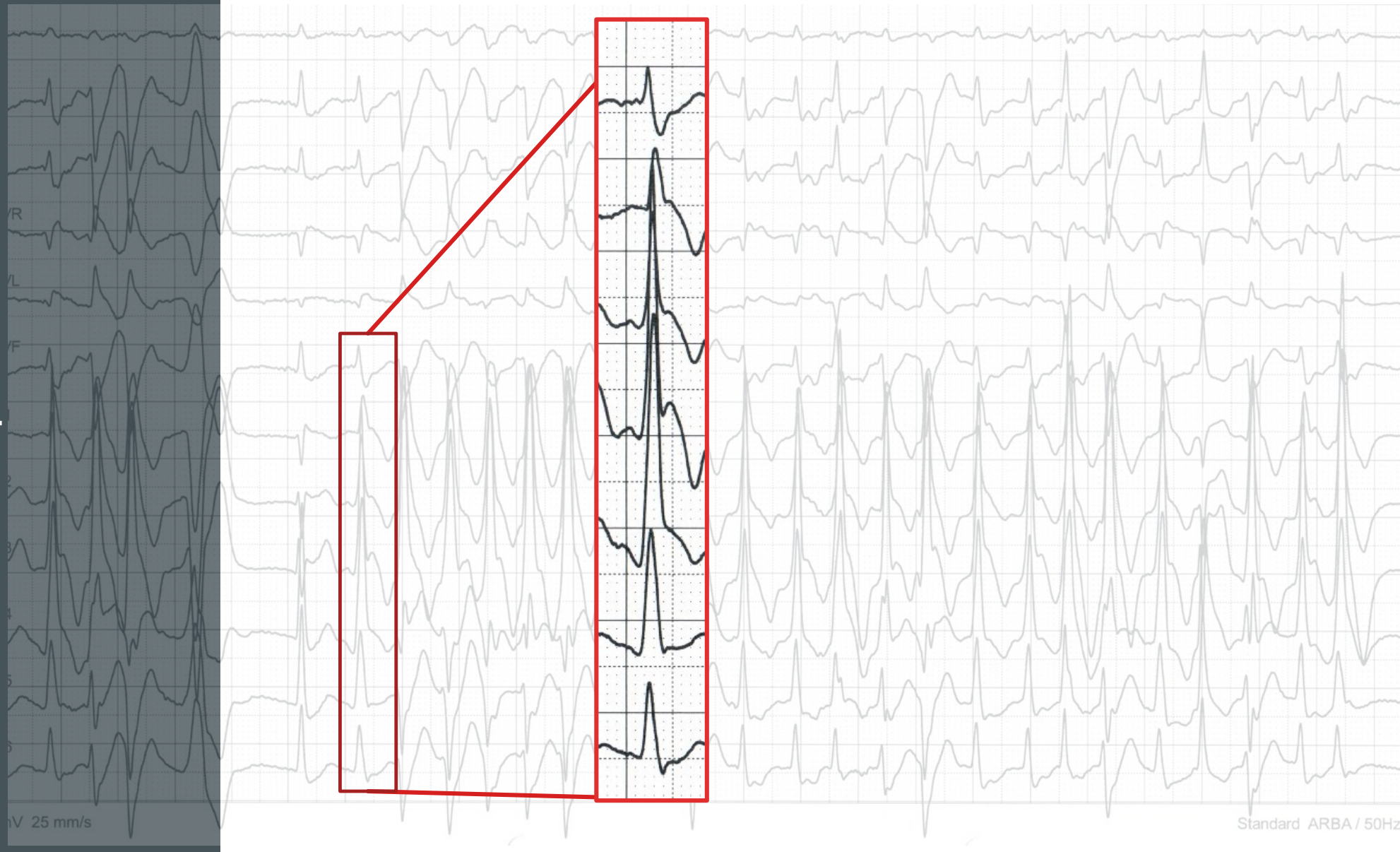# EPREUVE D'EFFORT



1 mV 25 mm/s

Standard ARBA / 50Hz

# EPREUVE D'EFFORT





CORO +  
METHERGIN



# PRISE EN CHARGE (1)

- Traitement antispastique :
  - VERAPAMIL 240 mg LP
  - AMLODIPINE 10 mg
- Epreuve d'effort sous traitement : RAS
- Plus de douleurs thoraciques nocturnes



## PRISE EN CHARGE (2)

- Renforcement du traitement médicamenteux :
  - VERAPAMIL 240 LP
  - AMLODIPINE 10 mg
  - NICORANDIL 10 mg x 2/j
- Nouveau Holter : plus de ST+, pas de TV

ET  
MAINTENANT ?

- Indication DAI ?

# ET MAINTENANT ?

- ~~Indication DAI ?~~
- Mise en place Holter Implantable Reveal LinQ°

# REVEAL LINQ<sup>o</sup>

Symptôme	4 épisodes de 7,5 min		
	<b>Détection</b>	<b>Intervalle (fréq.)</b>	<b>Durée</b>
Tachy	Marche	410 ms (146 min <sup>-1</sup> )	16 battements
Brady	Marche	2000 ms (30 min <sup>-1</sup> )	4 battements
Pause	Marche		3 s
TA/FA...	FA seule		

# REVEAL LINQ<sup>o</sup>

Symptôme	4 épisodes de 7,5 min		
	<b>Détection</b>	<b>Intervalle (fréq.)</b>	<b>Durée</b>
Tachy	Marche	410 ms (146 min <sup>-1</sup> )	16 battements
Brady	Marche	2000 ms (30 min <sup>-1</sup> )	4 battements
Pause	Marche		3 s
TA/FA...	FA seule		

<b>Paramètres</b>			
Symptôme	4 épisodes de 7,5 min		
	<b>Détection</b>	<b>Intervalle (fréq.)</b>	<b>Durée</b>
Tachy	Marche	320 ms (188 min <sup>-1</sup> )	5 battements
Brady	Marche	2000 ms (30 min <sup>-1</sup> )	4 battements
Pause	Marche		3 s
TA/FA...	FA seule		



# MALADIE DE DARIER ET ANGOR SPASTIQUE

- Maladie de Darier : Mutation avec perte de fonction des canaux calciques du réticulum sarcoplasmique des cellules épithéliales
- Association avec Angor Spastique ?

# MALADIE DE DARIER ET ANGOR SPASTIQUE

The screenshot shows a web browser window with the URL `pubmed.nih.gov/pubmed?term=((%22Darier+Disease%22%5BMesh%5D)+...`. The search bar contains the query: `se"[Mesh]) AND "Heart"[Mesh]) AND "Angina Pectoris, Variant"[Mesh]`. The search results section displays "Items: 0" and a message: "No documents match your search terms". On the right side, the "Search details" section shows the query: `("Darier Disease" [Mesh] AND "Heart" [Mesh]) AND "Angina Pectoris, Variant" [Mesh]`. Below this is a "Search" button and a "Recent Activity" section which states "Your browsing activity is empty".

Search results

Items: 0

No documents match your search terms

Search details

("Darier Disease" [Mesh]  
AND "Heart" [Mesh])  
AND "Angina Pectoris,  
Variant" [Mesh]

Search

Recent Activity

Your browsing activity is empty.

# CONCLUSION

- Angor spastique : présentation extrêmement variable :
  - Douleur thoracique nocturne
  - TV d'effort
  - Mort subite
- Indication du DAI en prévention primaire ?
- Un patient pour deux maladie des canaux calciques...



MERCI DE  
VOTRE  
ATTENTION